

Impact of Radiation on Brain Histology of Mice and Rats (*Mus musculus* and *Rattus norvegicus*): A Literature Review

Dampak Radiasi pada Histologi Otak Mencit dan Tikus (*Mus musculus* dan *Rattus norvegicus*): Literatur Review

Nabila Sulaeman¹, Liza Febrianti¹, Yusni Atifah^{1*}, Afifatul Achyar¹, Sandi Fransisco
Pratama¹

¹ Study Program of Biology, Faculty of Mathematics and Natural Sciences, Universitas Negeri Padang, West Sumatera, Indonesia

*Correspondence author: yusniatifah@fmipa.unp.ac.id

Abstract

Aim This review article is to review and summarize the results of research on the effects of electromagnetic radiation on the brain histology of mice (*Mus musculus*).

Methods This study used a systematic literature review following PRISMA (Preferred Reporting Items for Systematic Reviews and Meta-Analyses) guidelines. Data were obtained from articles in PubMed, ScienceDirect, and Google Scholar that met the inclusion criteria: discussing the effects of radiation on the brains of rats and mice, published within the last 10 years, and using experimental methods. A total of 11 selected articles were qualitatively analyzed to evaluate neuronal damage and structural changes in the hippocampus.

Results showed that exposure to electromagnetic radiation (EMF) caused histological changes in the brains of mice and rats, such as dilation of the interstitium, interstitial edema, neurodegeneration, and an increase in the number of glial cells. Prenatal exposure reduced brain volume, increased ventricular volume and affected motor activity of rats. Neuronal damage, vacuolization, and structural changes in glial cells and pyramidal neurons indicated the long-term impact of radiation on brain tissue.

Main conclusions Exposure to electromagnetic radiation can cause structural damage to neurons and glial cells, such as oedema, apoptosis and neurodegeneration. These findings emphasize the need for further research into the biological mechanisms and health risks of radiation, as well as the development of guidelines to prevent overexposure due to the increasing use of radiation technology.

Key words radiation, electromagnetic, brain, neurons, hematoxylin

Abstrak

Tujuan Review artikel ini untuk mengkaji dan merangkum hasil penelitian tentang efek radiasi elektromagnetik pada histologi otak mencit (*Mus musculus*).

Metode Penelitian ini menggunakan tinjauan literatur sistematis mengikuti pedoman PRISMA (Preferred Reporting Items for Systematic Reviews and Meta-Analyses). Data diperoleh dari artikel di

PubMed, ScienceDirect, dan Google Scholar yang memenuhi kriteria inklusi: membahas efek radiasi pada otak tikus dan mencit, diterbitkan dalam 10 tahun terakhir, dan menggunakan metode eksperimental. Sebanyak 11 artikel terpilih dianalisis secara kualitatif untuk mengevaluasi kerusakan neuron dan perubahan struktural pada hipokampus.

Hasil Hasil penelitian menunjukkan bahwa paparan radiasi elektromagnetik (EMF) menyebabkan perubahan histologis pada otak mencit dan tikus, seperti pelebaran interstitium, edema interstisial, neurodegenerasi, dan peningkatan jumlah sel glial. Paparan prenatal mengurangi volume otak, meningkatkan volume ventrikel, dan mempengaruhi aktivitas motorik tikus. Kerusakan neuron, vakuolisasi, dan perubahan struktural pada sel glial serta neuron piramidal mengindikasikan dampak jangka panjang radiasi pada jaringan otak.

Kesimpulan utama Paparan radiasi elektromagnetik dapat menyebabkan kerusakan struktural pada neuron dan sel glial, seperti oedema, apoptosis, dan degenerasi saraf. Temuan ini menekankan perlunya penelitian lebih lanjut mengenai mekanisme biologis dan risiko kesehatan radiasi, serta pengembangan pedoman untuk mencegah paparan berlebih akibat meningkatnya penggunaan teknologi radiasi.

Kata kunci radiasi, elektromagnetik, otak, neuron, hematoxylin

Pendahuluan

Penggunaan *smartphone* terus berkembang pesat, dengan jumlah pengguna *smartphone* global diperkirakan akan mencapai 5,61 miliar pada awal tahun 2024. Menurut *GSMA Intelligence*, 69,4% populasi dunia saat ini menggunakan perangkat seluler, dan jumlah ini akan meningkat 138 juta pada awal 2023 (*GSMA Intelligence*, 2023). Ponsel pintar yang secara aktif menggunakan data seluler memancarkan radiasi elektromagnetik dalam bentuk gelombang mikro. Jenis radiasi ini termasuk radiasi non-ionisasi tingkat rendah (Ginting, 2019). Meskipun tergolong lemah, radiasi ini dapat menembus ruang hampa dan seiring waktu berpotensi menyebabkan berbagai penyakit, termasuk tumor otak, kanker otak, Alzheimer, kelelahan, serta gangguan ringan seperti sakit kepala. Ponsel dapat memancarkan frekuensi antara 900 MHz hingga 1800 MHz, yang berpotensi berdampak pada risiko kanker otak dan masalah reproduksi. Anak-anak di bawah usia 8 tahun sebaiknya tidak menggunakan ponsel, mengingat mereka lebih rentan terhadap efek radiasi ini (Hartina *et al.*, 2014).

Meskipun radiasi non pengion dianggap sebagai radiasi dengan intensitas rendah, penelitian menunjukkan bahwa paparan dalam jangka waktu lama dapat memberikan dampak negatif bagi kesehatan. Efek yang ditemukan antara lain gangguan pada sistem reproduksi, penurunan kualitas sperma, dan peningkatan risiko penyakit neurodegeneratif seperti penyakit Alzheimer (Idayati, 2011). Sebagai contoh, paparan ponsel 2G atau 3G diketahui dapat menurunkan produksi testosteron, merusak sel Sertoli dan Leydig serta menyebabkan perubahan struktur jaringan testis (Mugunthan *et al.*, 2015).

Hewan percobaan seperti mencit (*Mus musculus*) sering digunakan untuk mempelajari efek radiasi karena memiliki banyak kemiripan dengan manusia, terutama dalam sistem reproduksi, sistem saraf, dan respons terhadap penyakit. Kemiripan ini didukung oleh fakta bahwa sekitar 98% gen manusia setara dengan gen mencit (Rejeki *et al.*, 2018). Studi histologis organ vital (misalnya otak, testis, hati, dan ginjal) dapat memberikan informasi penting tentang perubahan yang terjadi ketika terpapar radiasi.

Otak merupakan bagian penting yang ada dalam tubuh yang menjadi pengendali utama dalam setiap aktivitas yang dilakukan oleh organ-organ di dalam tubuh. Otak dapat mengendalikan pikiran, perasaan, dan bahkan juga dapat mengendalikan gerakan. Dengan adanya otak, semua makhluk hidup dapat berfikir dan menyelesaikan berbagai masalah. Baik itu otak manusia dan otak hewan (Khoiriyah & Sudarti, 2022). Banyak faktor yang menjadi penyebab terjadinya kelainan otak pada manusia maupun hewan., misalnya bisa jadi terjadi karena faktor keturunan, maupun bisa juga terjadi karena faktor radiasi elektromagnetik melalui banyak benda yang memancarkan radiasi elektromagnetik (Wicaksono, 2024).

Pendekatan histologis pada jaringan mencit merupakan metode penting dalam mengevaluasi respons jaringan terhadap berbagai bentuk stres lingkungan. Penelitian Atifah *et al.* (2024) menunjukkan bahwa pemberian ekstrak etanol biji alpukat memengaruhi diameter testis mencit (*Mus musculus* L.) yang diinduksi monosodium glutamat, menandakan terjadinya perubahan struktur jaringan sebagai akibat stres oksidatif. Stres oksidatif merupakan salah satu mekanisme biologis utama yang juga sering dikaitkan dengan paparan radiasi elektromagnetik (Kim *et al.*, 2017; Leskinen *et al.*, 2024). Paparan radiasi non-ionisasi dilaporkan mampu meningkatkan pembentukan spesies oksigen reaktif (ROS) yang berpotensi merusak struktur seluler dan jaringan serta memicu apoptosis dan degenerasi neuron (Kim *et al.*, 2017). Jaringan otak, khususnya hipokampus, menjadi salah satu bagian yang paling rentan terhadap stres oksidatif akibat tingginya aktivitas metabolik serta perannya dalam memori, pembelajaran, dan neurogenesis (Sharma *et al.*, 2017; Leskinen *et al.*, 2024). Oleh karena itu, analisis histologis pada hipokampus mencit menjadi pendekatan yang relevan untuk menilai dampak paparan radiasi elektromagnetik terhadap struktur dan integritas jaringan otak.

Tujuan dari review artikel ini adalah untuk mengumpulkan dan menganalisis penelitian yang ada tentang efek radiasi elektromagnetik dari ponsel pintar pada struktur histologis otak tikus. Fokusnya adalah pada penggunaan tikus sebagai model eksperimental dan bagaimana hasil penelitian ini dapat membantu kita memahami risiko terhadap kesehatan manusia.

Metode Penelitian

Jenis Penelitian

Penelitian ini menggunakan metode literatur review, yang merupakan pendekatan untuk mengumpulkan dan menganalisis berbagai penelitian yang terkait dengan topik tertentu (Triandini *et al.*, 2019). Review artikel dilakukan dengan menganalisis artikel ilmiah yang membahas efek radiasi elektromagnetik pada jaringan otak pada mencit (*Mus musculus*).

Prosedur Penelitian

Proses pengumpulan literatur dalam penelitian ini mengikuti pedoman PRISMA (Preferred Reporting Items for Systematic Review and Meta-Analysis). Langkah pertama yang dilakukan adalah mencari dan mengumpulkan artikel dari berbagai sumber, baik secara online maupun dari literatur lain. Penyaringan kemudian dilakukan untuk menghilangkan artikel duplikat dan menilai kesesuaiannya berdasarkan judul dan abstrak. Artikel yang relevan dengan tujuan penelitian kemudian dievaluasi lebih lanjut untuk

memastikan kesesuaiannya. Pada langkah terakhir, artikel yang memenuhi kriteria inklusi yang telah ditetapkan dipilih. Artikel yang dipilih kemudian dibaca dan dianalisis secara menyeluruh untuk menyiapkan sintesis data kualitatif dan kuantitatif (Parker & Sikora, 2022).

Kriteria Inklusi

Artikel yang dipilih harus memenuhi beberapa kriteria, yaitu artikel tersebut harus diterbitkan dalam 10 tahun terakhir (2013-2023), artikel tersebut harus berhubungan dengan radiasi, artikel tersebut harus menggunakan tikus atau mencit sebagai subjek penelitian, dan artikel tersebut harus menyelidiki perubahan jaringan otak dengan menggunakan metode histologis. Artikel yang tidak relevan, seperti penelitian tentang organ lain dan hewan uji selain tikus dan mencit tidak disertakan dalam tinjauan ini.

Kata Kunci Pencarian Artikel

Artikel-artikel tersebut dicari di database seperti PubMed, Springer, ScienceDirect, SpringerLink, dan Google Scholar dengan menggunakan kata kunci seperti "efek radiasi pada jaringan otak tikus", "radiasi elektromagnetik pada otak tikus", dan "kerusakan otak yang diakibatkan oleh radiasi ponsel". Untuk mendapatkan hasil yang lebih relevan, pencarian dilakukan dengan menggunakan kombinasi kata kunci tersebut.

Proses Seleksi Artikel

Tahap seleksi terdiri dari menyaring untuk memilih jurnal yang ada dapat diakses sepenuhnya dan ada pula yang tidak dapat diakses sepenuhnya diakses, dan akhirnya dilanjutkan dengan peninjauan yang mengaudit judul dan abstrak latar belakang, metode, hasil, pembahasan, dan kesimpulan setiap artikel dibahas.

Artikel dipilih dalam tiga langkah. Pertama, judul dan ringkasan diperiksa untuk memastikan bahwa artikel tersebut memenuhi persyaratan yang ditentukan. Kedua, artikel yang lolos seleksi pertama dibaca secara lengkap untuk memastikan kualitas dan kesesuaiannya. Ketiga, 11 artikel yang paling relevan dipilih untuk dianalisis lebih lanjut.

Data yang diekstrak dari setiap artikel termasuk jenis radiasi (frekuensi, intensitas dan durasi paparan), metode histologis yang digunakan dan perubahan jaringan otak, seperti kerusakan saraf atau pembengkakan jaringan. Hasil dari masing-masing penelitian dibandingkan dan dikelompokkan menurut kesimpulan yang paling penting, untuk memberikan gambaran umum tentang efek radiasi pada histologi otak tikus.

Hasil dan Pembahasan

Efek Radiasi terhadap Struktur Morfologi Otak Mencit

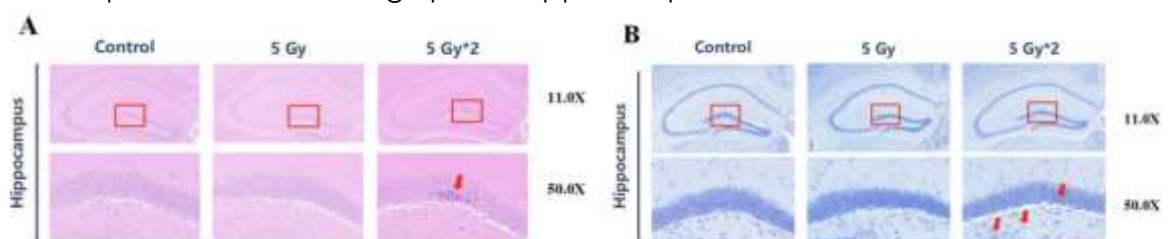
Secara umum, pendekatan analisis struktur jaringan melalui metode histologis terbukti efektif dalam mendeteksi respons jaringan terhadap stres lingkungan. Atifah *et al.* (2024) menunjukkan bahwa perubahan struktur jaringan mencit dapat diidentifikasi secara jelas melalui analisis morfologis sebagai indikator adanya stres oksidatif. Pendekatan analisis struktur biologis juga telah banyak digunakan untuk menilai respons organisme terhadap faktor lingkungan secara sistematis (Pratama *et al.*, 2023).

Perubahan histologis yang terjadi pada jaringan otak mencerminkan adanya gangguan keseimbangan seluler akibat stres oksidatif. Atifah *et al.* (2024) menegaskan bahwa stres oksidatif dapat memicu perubahan struktur jaringan yang teramati secara

mikroskopis, sehingga analisis histologis menjadi pendekatan yang relevan untuk mengevaluasi dampak paparan faktor lingkungan terhadap integritas jaringan.

Dalam konteks paparan radiasi elektromagnetik, peningkatan stres oksidatif berpotensi memicu kerusakan struktural pada jaringan otak, khususnya hipokampus. Paparan radiasi menyebabkan apoptosis neuron yang signifikan, terutama di wilayah dentate gyrus (DG) hipokampus. Hipokampus adalah wilayah otak yang terlibat dalam pembentukan navigasi spasial dan memori dimana DG menjadi area kunci untuk neurogenesis (Leskinen *et al.*, 2024). Kerusakan akibat paparan radiasi di wilayah hipokampus berpotensi mengganggu proses neurogenesis dan memicu gangguan fungsi kognitif.

Gangguan tersebut dapat dibuktikan melalui pemeriksaan histologis jaringan otak menggunakan pewarnaan Hematoxylin dan Eosin (HE). Hasil pemeriksaan menunjukkan bahwa kelompok paparan IR fraksional 10 Gy menunjukkan berbagai kelainan, termasuk: Sel piramidal yang tersusun longgar, Neuron berkerut, Pewarnaan sel yang diperdalam Inti yang dibatasi dengan buruk di wilayah DG. Paparan radiasi menghasilkan kerusakan histologis yang signifikan pada otak, ditandai dengan apoptosis neuron dan kelainan struktural (Ru *et al.*, 2023). Radiasi *mobile phone* dengan frekuensi 835 MHz dan intensitas 4,0 W / kg selama 12 minggu meningkatkan vakuola autofagik, peningkatan signifikan dalam autoagosom dan autolisosom di hipocampus, dan neuron batang otak tidak menunjukkan perubahan yang signifikan (Kim *et al.*, 2017). Namun, dalam penelitian Son *et al.* 2015, menunjukkan tidak ada perbedaan yang signifikan dalam jumlah sel Neuron-positif, tidak ada bukti kerusakan sel glial, dan tidak menyebabkan perubahan morfologis pada hippocampus tikus.

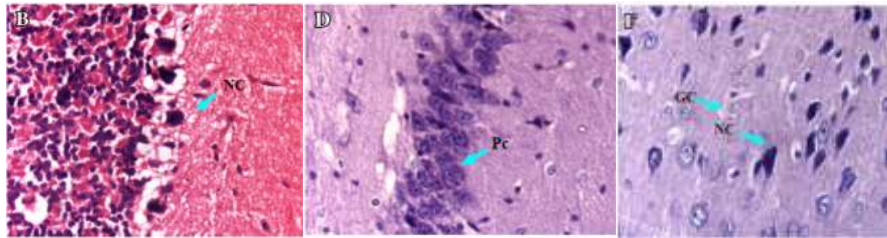


Gambar 1. Preparat jaringan otak pada tikus yang terpapar radiasi IR. Kotak merah mewakili wilayah DG hippocampus. (A) Pewarnaan H&E pada jaringan otak (n = 4) di wilayah DG hippocampal (50%). Panah menunjukkan nekrosis neuron. (B) Pewarnaan Nissl pada jaringan otak (n = 4) di wilayah DG hipokampus. Panah menunjukkan sel neuron yang membengkak dengan vesikula apoptosis (50x).

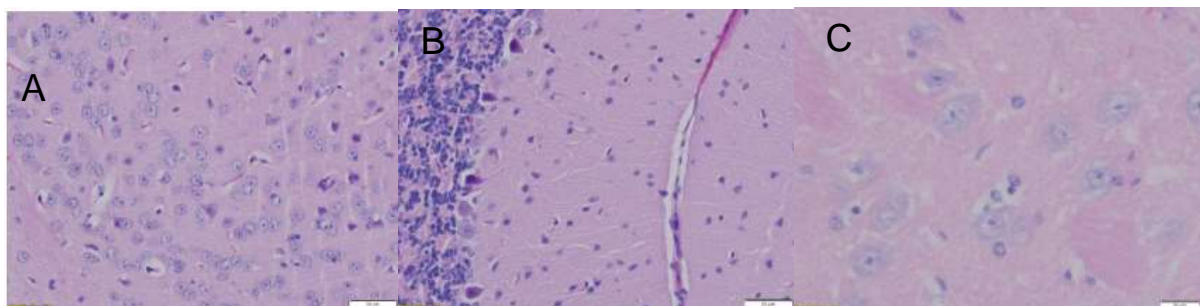
Dampak Radiasi terhadap Fungsi Neurologis Otak

Berdasarkan hasil dari beberapa penelitian (Tabel 1) menunjukkan bahwa paparan radiasi elektromagnetik (EMF) menginduksi perubahan histologis pada otak tikus, termasuk pelebaran interstitium di daerah CA1 dan CA2, serta edema interstitial akibat kerusakan endotel dan peningkatan permeabilitas pembuluh darah. Neurodegradasi diamati dengan berkurangnya kepadatan sel Purkinje dan sel piramidal dan peningkatan jumlah sel glial. Paparan radiasi prenatal mengurangi volume otak dan meningkatkan volume ventrikel. Selain itu, terjadi peningkatan aktivitas alat gerak pada tikus, meskipun tidak ada perubahan signifikan pada struktur otak kecuali kelainan pada sel endimis. Kerusakan neuron, vakuolisasi, dan perubahan struktural pada sel glial dan

neuron piramidal juga terdeteksi, yang mengindikasikan dampak jangka panjang paparan radiasi pada jaringan otak.



Gambar 2. Histopatologi perubahan pada otak kecil, sel piramidal, dan otak korteks setelah terpapar 10 GHz gelombang mikro selama 15 hari (2 jam / hari) saat paparan dilakukan dimulai dari usia 2 minggu. **(B)** Gelombang mikro purkinje yang berkurang akibat paparan kepadatan sel dengan sel nekrotik (NC), migrasi sel ke dalam lapisan granular, gangguan cytoarchitecture, dan hilangnya jaringan ikat. **(D)** paparan gelombang mikro- berkurangnya kepadatan dengan pyknotos adalah (Pc) dan depopulasi sel piramidal, **(F)** paparan gelombang mikro-berkurangnya jumlah sel glial (GC) dan sel neuron nekrotik (NC) dalam korteks serebral.



Gambar 3. (A) Tampilan mikroskopis dari belahan otak besar tikus kelompok EMF I yang menunjukkan perubahan distrofi (penyusutan) pada beberapa neuron piramidal dan beberapa vakuolasi neuron dan sel glial. (B) Tampilan mikroskopis otak kecil tikus kelompok EMF II yang menunjukkan perubahan distrofi (penyusutan yang dapat diidentifikasi sebagai contoh yang lebih gelap dan lebih kecil) pada sel Purkinje. (C) Tampilan mikroskopis dari neuron dan sel glial yang mengalami vakuolasi (EMF grup II) dan tampilan oedema interstitial (oedema pada neuropil) (H&E, 400×)

Berikut beberapa penelitian yang mempelajari dampak radiasi terhadap otak mencit, termasuk perubahan pada struktur dan fungsi neurologis yang terlihat setelah paparan radiasi. Disajikan dalam Tabel 1 berikut ini.

Tabel 1. Beberapa studi mengenai efek paparan radiasi terhadap otak mencit

Jenis Radiasi	Frekuensi dan intensitas	Durasi Paparan	Metode Analisis	Efek Radiasi	Referensi
Mobile phone radiation	900-1800 MHz, 1.6 W/Kg	48 menit/hari selama 30-180 hari	Pewarnaan Haematoxylin & Eosin, pewarnaan biru toluidin dan perak nitrat.	Dalam penelitian ini, interstitium melebar di zona CA1 dan CA2, terutama selama bulan pertama dan kedua pada kelompok 2G, dibandingkan dengan kelompok kontrol. Hal ini mungkin disebabkan oleh kerusakan endotel yang	Mugunthan <i>et al.</i> , 2016

Jenis Radiasi	Frekuensi dan intensitas	Durasi Paparan	Metode Analisis	Efek Radiasi	Referensi
				disebabkan oleh paparan radiasi, vasodilatasi dan peningkatan permeabilitas pembuluh darah yang menyebabkan oedema interstitial.	
Microwave	10 GHz dan 0,1790 W/kg	2 jam/hari selama 15 hari	Pewarnaan Eosin dan Harris Haematoxylin	Dalam penelitian ini, degradasi saraf, pengurangan sel purkinje kepadatan sel purkinje yang memanjang dan sel nekrotik, penurunan kepadatan sel piramidal dengan sel memanjang dan nekrotik, dan peningkatan jumlah sel glial.	Sharma <i>et al.</i> , 2017
X-ray radiation	0.5 atau 1.0 Gy	0.88 Gy/menit pada E13 (Embryonic Day 13)	Magnetic resonance imaging (MRI) and angiography (MRA)	Paparan radiasi prenatal menurunkan volume otak, meningkatkan volume ventrikel, dan menyebabkan arteri malformasi dengan berkurangnya intensitas sinyal MRA di ACA, MCA, dan BA.	Saito <i>et al.</i> , 2015
Wifi rumah tangga dan wifi perangkat laboratorium	2,45 GHz dan 17,86 mW/kg	24 jam selama 16 minggu	Pewarnaan Hematoxylin dan Eosin (H&E)	Peningkatan aktivitas lokomotor mencit, tidak ada perubahan struktur dan morfologi otak mencit yang signifikan, kecuali kelainan sel ependimal.	Spandole-Dinu <i>et al.</i> , 2023

Jenis Radiasi	Frekuensi dan intensitas	Durasi Paparan	Metode Analisis	Efek Radiasi	Referensi
Medan elektromagnetik frekuensi radio (RF-EMF)	1950 MHz dan 5 W/kg	2 jam/hari, 5 hari/minggu selama 8 bulan	Substrat diaminobenzidin	Paparan RF-EMF jangka panjang tidak mempengaruhi stres oksidatif yang diinduksi usia atau peradangan saraf pada tikus C57BL / 6.	Jeong <i>et al.</i> , 2018
Radiasi Pengion (IR)	5 Gy dan 10 Gy (dengan eksposur terpisag masing-masing 5 Gy selama 30 hari)	60 hari	Pewarnaan Hematoxylin	Apoptosis neuron, kelainan struktural seperti sel piramidal yang tersusun longgar, dan sel neuron membengkak dengan vesikula apoptosis.	Ru <i>et al.</i> , 2023
EMF pada Mobile Phone Radiation	835 MHz dan 4,0 W / kg	5 jam/hari selama 12 minggu	Mikroskop elektron transmisi dengan pewarnaan 2% uranyl asetat dan timbal sitrat.	Peningkatan vakuola autofagik, peningkatan signifikan dalam autoagosom dan autolisosom di hipocampus, dan neuron batang otak tidak menunjukkan perubahan yang signifikan.	Kim <i>et al.</i> , 2017
Electromagnetic fields (EMF)	kelompok eksperimen I (1.350 MHz dan 4,0 W / kg, dan kelompok II (1.375 MHz dan 4,0 W / kg)	72 jam	Pewarnaan Haematoxylin and Eosin (H&E)	Terjadi penyusutan neuron piramidal, adanya edema perivaskular dan perineuronal ringan, dan beberapa vakuolasi neuron dan sel glial yang berasal dari otak besar tikus. Lesi juga termasuk pengurangan sel Purkinje, vakuolisasi neuron dan sel glial, dan oedema interstitial di otak kecil.	Zymantiene <i>et al.</i> , 2020

Jenis Radiasi	Frekuensi dan intensitas	Durasi Paparan	Metode Analisis	Efek Radiasi	Referensi
Gelombang mikro telepon genggam	900- 1800 MHz dan 0,92 w/ kg	1 jam/hari selama 30 hari	Pewarnaan Harris haemotoxylin and eosin	Penurunan yang signifikan secara statistik dalam distribusi sel rata-rata, kandungan DNA dan total kandungan protein sel Purkinje dan elemen serebelum lainnya dari hewan yang terpapar. Di sisi lain, tercatat adanya peningkatan volume sel Purkinje. Selain itu, ultrastruktural pengamatan adalah plasma bergelombang dan membran nuklir, mitokondria pecah, penghancuran aparatus Golgi, dilatasi dan disintegrasi RER, kelangkaan ribosom dan Badan Nissl dalam sel Purkinje. Kerusakan pada membran sel, penggumpalan kromatin dan peningkatan dalam kepadatan elektron dari sel-sel lapisan granular juga diamati. Di lapisan molekuler, terjadi degenerasi akson dan dendrit, peningkatan kepadatan elektron dan kerusakan neuron.	Nassar, Samir A., 2009
Radiofrequency electromagnetic field (RF-EMF)	1.95- 5.0 MHz dan W/kg	2 jam/hari dan 5 hari/minggu selama 60 hari	Pewarnaan Harris Hematoxylin	Hasilnya menunjukkan tidak ada perbedaan yang signifikan dalam jumlah sel Neuron-positif, tidak ada bukti kerusakan sel glial, dan tidak menyebabkan perubahan morfologis pada hippocampus tikus.	Son <i>et al.</i> , 2015

Jenis Radiasi	Frekuensi dan intensitas	Durasi Paparan	Metode Analisis	Efek Radiasi	Referensi
Radiasi telepon seluler (MPR)	900 MHz dan 500 μ W/cm ²	Kelompok ke-2 (3/4 jam / hari) selama satu bulan dan kelompok ke-3 tetap selama satu bulan setelah menghentikan paparan radiasi.	Haematokilin dan eosin, Congo red, Pewarnaan trikrom Mallory	Adanya infark serebral dimana mikroglial sel mikroglial berubah menjadi sel inflamasi. Inti piknotik yang sangat gelap di otak korteks serebral, akumulasi perivaskular cairan dan banyak zona yang mengalami degenerasi jaringan. Selain itu, terjadi kerusakan yang berhubungan dengan fitur amiloidosis.	Hanafi <i>et al.</i> , 2012

Hasil penelitian ini mendukung penggunaan pendekatan analisis struktur biologis sebagai indikator respons jaringan terhadap faktor lingkungan. Pratama *et al.* (2023) melaporkan bahwa perubahan karakter morfologis organisme dapat diidentifikasi secara jelas melalui analisis struktural yang sistematis. Prinsip analisis struktur tersebut sejalan dengan pendekatan histologis pada jaringan otak mencit dalam menilai dampak paparan radiasi elektromagnetik, khususnya terhadap perubahan integritas dan organisasi jaringan.

Berdasarkan perubahan struktural yang teridentifikasi melalui analisis histologis tersebut paparan radiasi elektromagnetik dapat memiliki efek jangka panjang pada kesehatan otak, yang berpotensi menyebabkan kerusakan struktural yang signifikan pada neuron dan sel glial. Perubahan histologis yang diamati, termasuk oedema, apoptosis, dan degenerasi saraf, menyoroti perlunya studi lebih lanjut untuk memahami mekanisme biologis efek radiasi dan potensi risiko kesehatannya. Temuan ini juga penting untuk pengembangan pedoman penggunaan perangkat yang memancarkan radiasi elektromagnetik dan perlunya mencegah paparan berlebih, terutama dengan meningkatnya penggunaan teknologi radiasi.

Ucapan Terima Kasih

Terima kasih kepada Allah SWT yang telah melancarkan urusan saya, terimakasih kepada seluruh teman dan kerabat yang telah membantu saya dan terimakasih juga kepada seluruh dosen dan staf biologi yang telah memberikan kenyamanan fasilitas untuk menyelesaikan artikel ini.

Daftar Pustaka

- Atifah, Y., Zega, D. J., Ahda, Y., & Farma, S. A. (2024). Effect of Ethanolic Extract of Avocado (*Persea americana* Mill.) Seed on the Testis Histology (*Mus musculus* L.) Induced Monosodium Glutamate (MSG). *BIOTIK: Jurnal Ilmiah Biologi Teknologi dan Kependidikan*, 12(2), 178-189.
- Ginting MD. (2019). Penggunaan telepon genggam pada masyarakat perbatasan (Survei pada Kecamatan Tanjung Beringin, Kabupaten Serdang Bedagai, Provinsi Sumatera Utara). *Jurnal PIKOM (Penelitian Komunikasi dan Pembangunan)*. 20(1): 58–69.
- GSMA Intelligence. (2023). *The Mobile Economy 2023*. GSMA.
- Hanafi N, Eid F, El-Dahshan A. (2012). Radiation emitted from mobile phone induces amyloidosis features in some tissues of infant mice. *The Egyptian Journal of Hospital Medicine*. 47:132–144.
- Hartina, I. &. (2014). Pengukuran intensitas radiasi yang dipancarkan oleh smarhphone dan pengaruhnya terhadap kesehatan. *Teknosains*, VIII(1), 109–120.
- Idayati R. (2011). Pengaruh Radiasi Handphone Terhadap Kesehatan. *Jurnal Kedokteran Syiah Kuala*. 11(2): 115–120.
- Janssen P, De Pauw L, Mambretti M, Lara O, Walckiers J, Mackens L, Rooman I, Guillaume B, De Ridder M, Ates G, Massie A. (2024). Characterization of the long-term effects of lethal total body irradiation followed by bone marrow transplantation on the brain of C57BL/6 mice. *International Journal of Radiation Biology*. 100(3):385-398.
- Khoiriyah, R. M. H., & Sudarti (2022). Resiko Paparan Medan Elektromagnetik Extremely Low Frequency (ELF) terhadap Kelainan Otak. *Jurnal Pendidikan Fisika dan Sains (JPFS)*, 5(2), 83-87. <https://doi.org/10.52188/jpfs.v5i2.240>
- Kim JH, Yu DH, Kim HJ, Huh YH, Cho SW, Lee JK, Kim HG, Kim HR. (2017). Exposure to 835 MHz radiofrequency electromagnetic field induces autophagy in hippocampus but not in brain stem of mice. *Toxicology and Industrial Health*. 33(11): 1–13.
- Leskinen S, Alsalek S, Wernicke A G. (2024). Rbio-09. effects of radiation on the hippocampus and hippocampal neurogenesis: a systematic review of injury mechanisms and intervention strategies. *Neuro-oncology*, 26(Supplement_8):viii271-viii271. doi: 10.1093/neuonc/noae165.1075
- Mugunthan N, Anbalagan J, Samy AS, Rajanarayanan S, & Meenachi S. (2015). Effects of chronic exposure to 2 and 3G cell phone radiation on mice testis-A randomized controlled trial. *International Journal of Current Research and Review*. 7(4): 36-47.
- Mugunthan N, Shanmugasamy K, Anbalagan J, Rajanarayanan S, Meenachi S. (2016). Effects of long-term exposure of 900-1800 MHz radiation emitted from 2G mobile phone on mice hippocampus—a histomorphometric study. *Journal of Clinical and Diagnostic Research*. 10(8):AF01–AF06.
- Nassar SA. (2009). Effect of Nonionizing Radiation onThe Cerebellum of Neonatal Mice. *The Egyptian Journal of Hospital Medicine*. 36: 585-607.
- Parker, R., & Sikora, L. (2022). Literature reviews: Key considerations and tips from knowledge synthesis librarians. *Journal of Graduate Medical Education*. 14(1): 32–35.
- Pratama, S. F., Nisaul, K. Y., Pasmawati, P., & Fitriagustiani, F. (2023). Morphological character analysis of *Rasbora borneensis*. *Biological Environment and Pollution*, 3(2), 54-61.
- Ru Y, Zhang X, Shen B, Yang C, Yu H, Liu Z, Wu X, Li F, Cui J, Lai C, Wang Y, Gao Y. (2024). Delayed reaction of radiation on the central nervous system and bone system in C57BL/6J mice. *International Journal of Molecular Sciences*. 25(1): 337.
- Saito S, Sawada K, Mori Y, Yoshioka Y, Murase K. (2015). Brain and arterial abnormalities following prenatal X-ray irradiation in mice assessed by magnetic resonance imaging and angiography. *Congenital Anomalies*. 55(2):103-106.

- Sharma A, Kesari KK, Saxena VK, Sisodia R. (2017). Ten gigahertz microwave radiation impairs spatial memory, enzymes activity, and histopathology of developing mice brain. *Molecular and Cellular Biochemistry*. 435(1-2):1-13.
- Son Y, Jeong YJ, Kwon JH, Choi HD, Pack JK, Kim N, Lee YS, Lee HJ. (2015). The effect of sub-chronic whole-body exposure to a 1,950 MHz electromagnetic field on the hippocampus in the mouse brain. *Journal of Electromagnetic Engineering and Science*. 15(3):151–157.
- Spandole-Dinu S, Catrina A-M, Voinea O-C, Andone A, Radu S, Haidoiu C, Călborean O, Popescu D-M, Suhăianu V, Baltag O, Tuță L, Roșu G. (2023). Pilot study of the long-term effects of radiofrequency electromagnetic radiation exposure on the mouse brain. *International Journal of Environmental Research and Public Health*. 20(4):3025.
- Triandini, E., Jayanatha, S., Indrawan, A., Putra, G. W., & Iswara, B. (2019). Metode Systematic Literature Review untuk Identifikasi Platform dan Metode Pengembangan Sistem Informasi di Indonesia. *Indonesian Journal of Information Systems*. 1(2): 63–77.
- Wicaksono HO. (2024). Pengaruh paparan radiasi gelombang elektromagnetik extremely low frequency (ELF) terhadap kesehatan otak. *Jurnal Kesehatan*. 2(6): 366–372.
- Zymantiene J, Juozaitiene V, Zelvyte R, Oberauskas V, Spancerniene U, Sederevicius A, Aniuliene A. (2020). Effect of electromagnetic field exposure on mouse brain morphological and histopathological profiling. *J Vet Res*. 64(2):319-324.